Serviço de Imagem Médica
Centro Hospitalar e Universitário de Coimbra
Faculdade de Medicina de Coimbra

INFECÇÕES HEPÁTICAS

Reunião Temática 1 de Fevereiro de 2016

Henrique Donato

Sumário

- Introdução
- Abcesso hepático
- Infecções parasitárias
- Infecções víricas
- Outras infecções
- Conclusões

Introdução

- Infecções hepáticas:
  - Bacterianas
  - Víricas
  - Fúngicas
  - Parasitárias

- Comuns: hepatite vírica, abcesso, quisto hidático

- Raras (alto grau suspeição): TB, fasciolíase

Introdução

Métodos de Imagem

- Cruciais, alta acuidade (\ hepatite vírica)

- Inespecíficos → quistos, tumores necrosados

Introdução

Métodos de Imagem

- Cruciais, alta acuidade (\ hepatite vírica)
- Inespecíficos → quistos, tumores necrosados

→ Contexto clínico

- Diagnóstico, seguimento e tratamento

Abcesso Hepático

Abcesso Hepático

- Piogénico
- Amebiano
- Fúngico

Abcesso Hepático

- Quando menor que 2cm ➔ Microabcesso

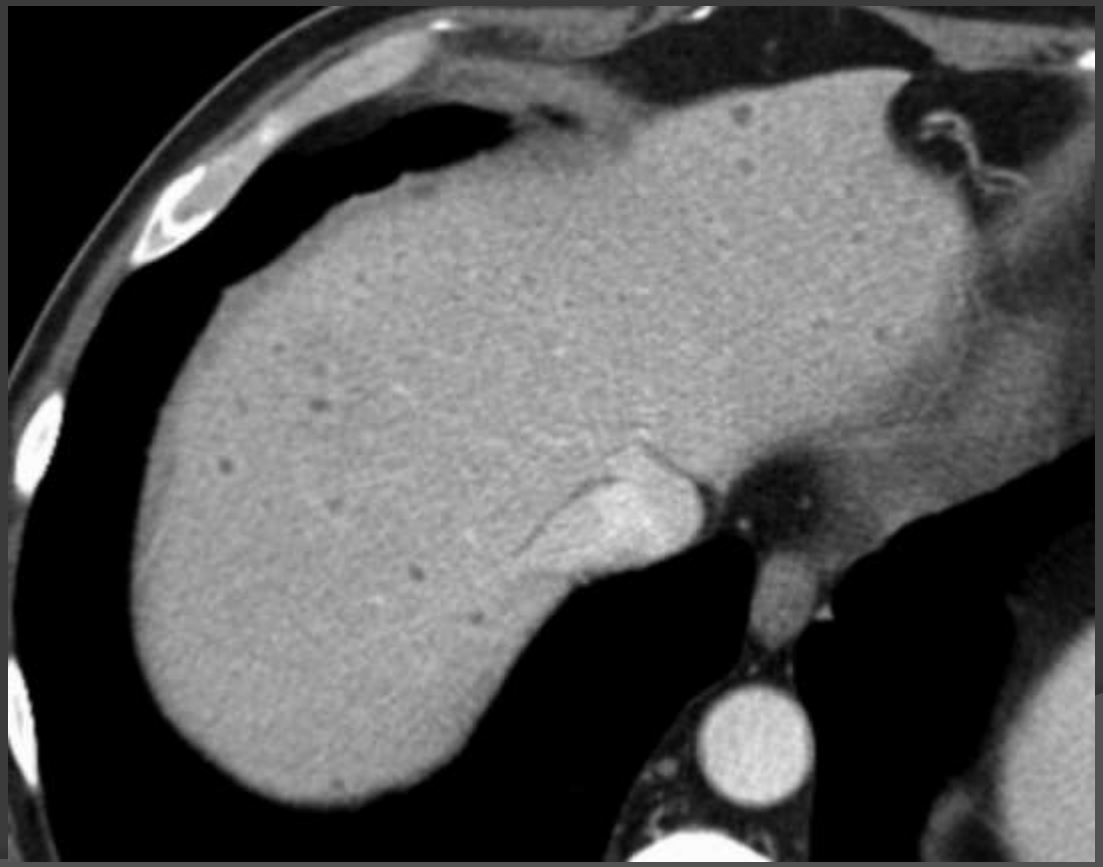

Abcesso Hepático

- Sinais sugestivos:
  - Cluster sign
  - Sinal do alvo (realce parietal)
  - Sinal do duplo alvo
  - Edema perilesional
  - Gás

Cluster Sign

- Agrupamento de pequenas lesões hipodensas / hiperintensas T2

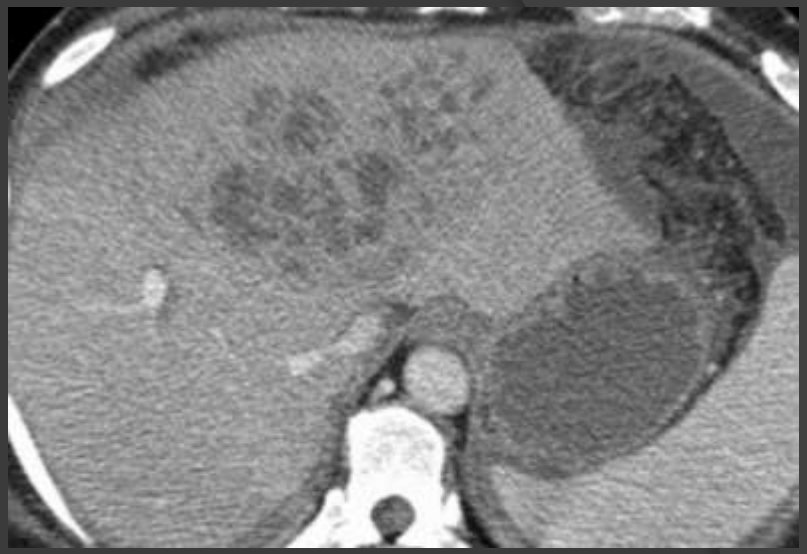

- Coalescem gradualmente numa lesão maior

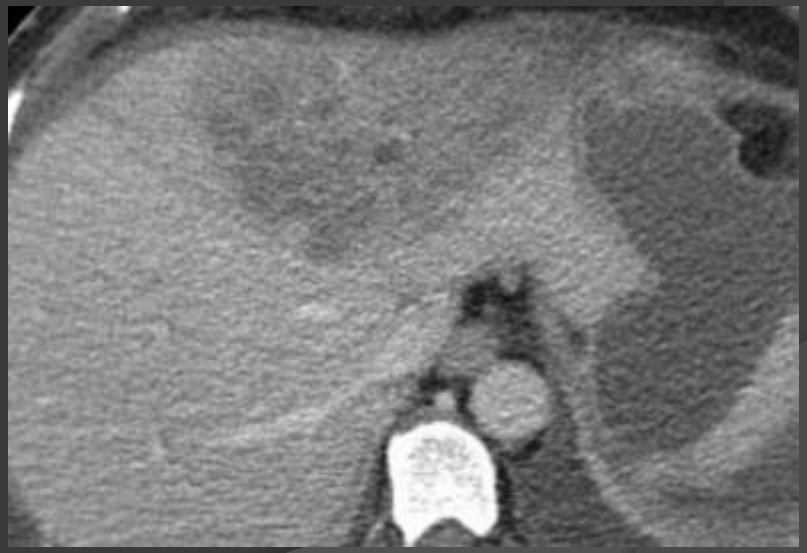

- Abcesso piogénico

Sinal do Alvo (Realce Parietal)

- Virtualmente diagnóstico no contexto clínico apropriado

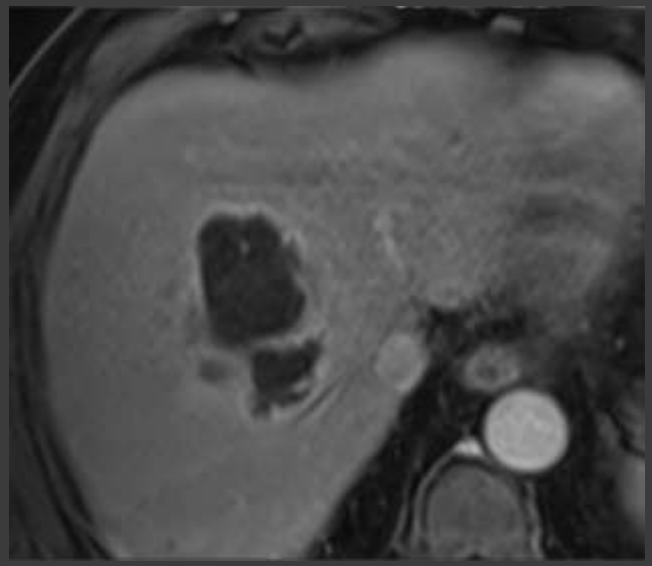

Sinal do Duplo Alvo

- Adicionalmente ao realce parietal
- Área exterior hipodensa (edema)

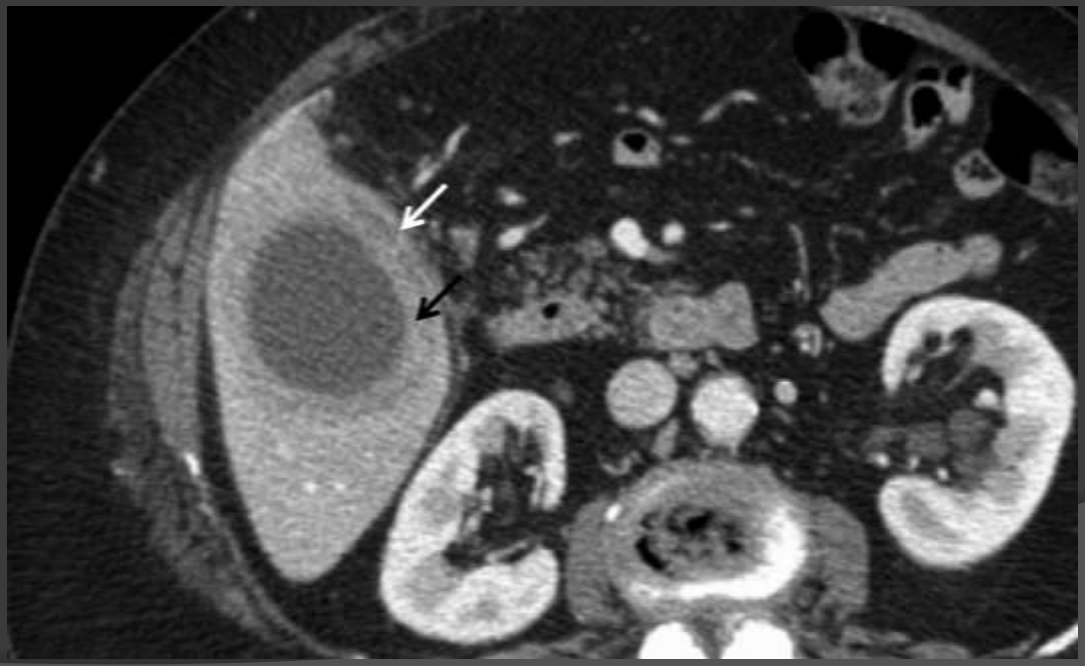

Edema Perilesional

- Distingue um abcesso de uma lesão quística benigna
- Também presente numa minoria de lesões malignas

Edema Perilesional

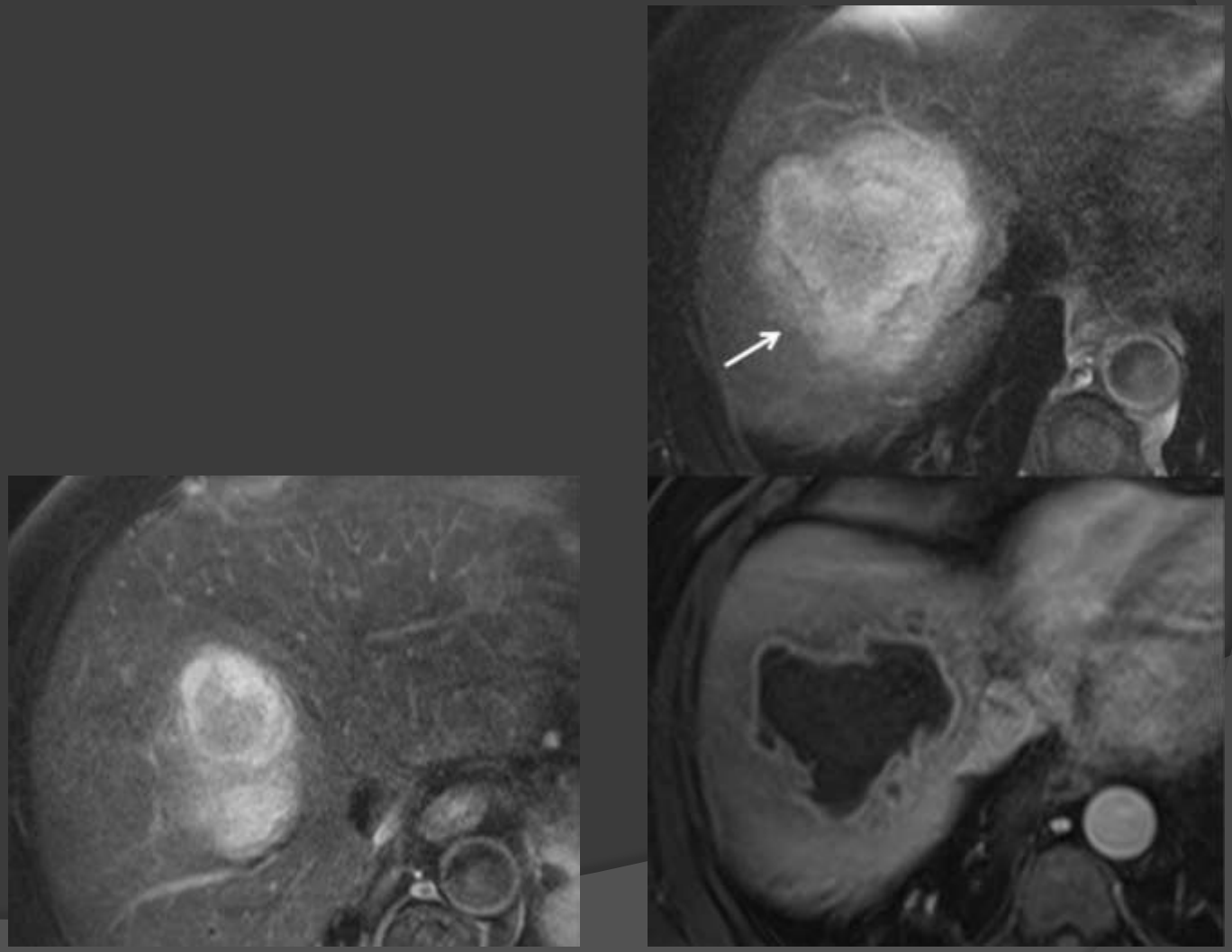

Gás

- Sinal clássico e específico
- Só presente numa minoria de casos

➢ *Klebsiella*, Anaeróbios

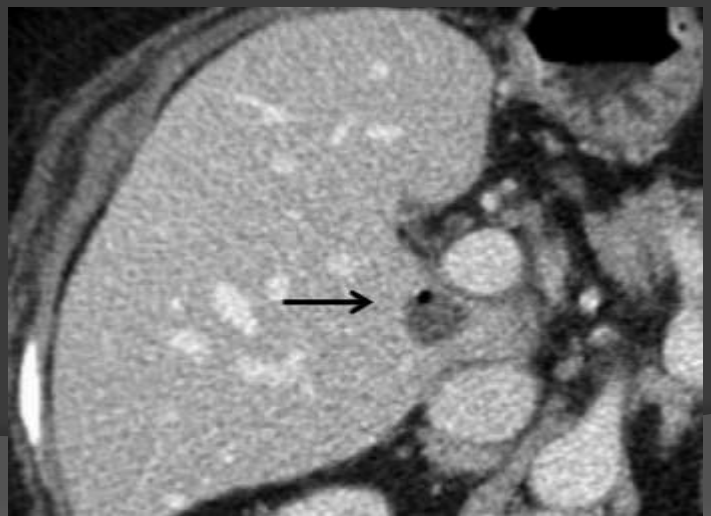

Abcesso Piogénico

Abcesso Piogénico

- Abcessos mais frequentes em países desenvolvidos

- Geralmente causados:
  - Colangite (+ frequente)
  - Disseminação hematógena
    - Arterial: septicémia
    - Portal: origem TGI (apendicite, diverticulite)
  - Directa (cirurgia, traumatismo)

Abcesso Piogénico

Agente etiológico:

- E. coli, outras bactérias Gram -, anaeróbios
- Metade polimicrobianos

Achados clínico-laboratoriais:

- Dor QSD, febre, icterícia, sintomas vagos
- Leucocitose, alteração provas hepáticas
- Hemoculturas + em metade
- Diabéticos têm risco 3,6x maior

Abcesso Piogénico

Exames de imagem

- Métodos de imagem seccional detectam 90% dos casos
- Múltiplos em 50%

- Aspecto varia:

  Indistinto ➔ progressivamente mais definida, quística

Abcesso Piogénico

Radiografia

- Nível hidro-aéreo na sombra hepática
- Elevação hemicúpula direita
- Derrame, atelectasia pulmonar direita

Abcesso Piogénico

Ecografia

- Ecogénica ➔ anecogénica
- Inicialmente: aparentemente sólida
  - Reforço posterior

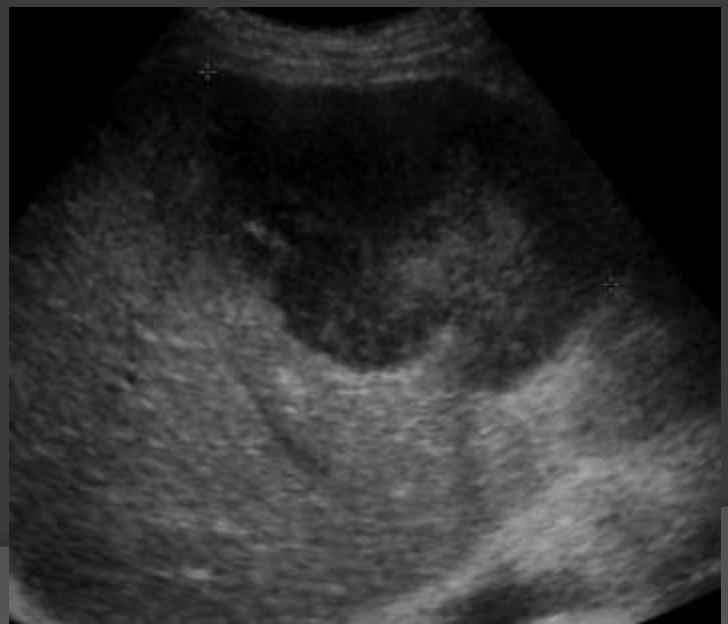

Abcesso Piogénico

Ecografia

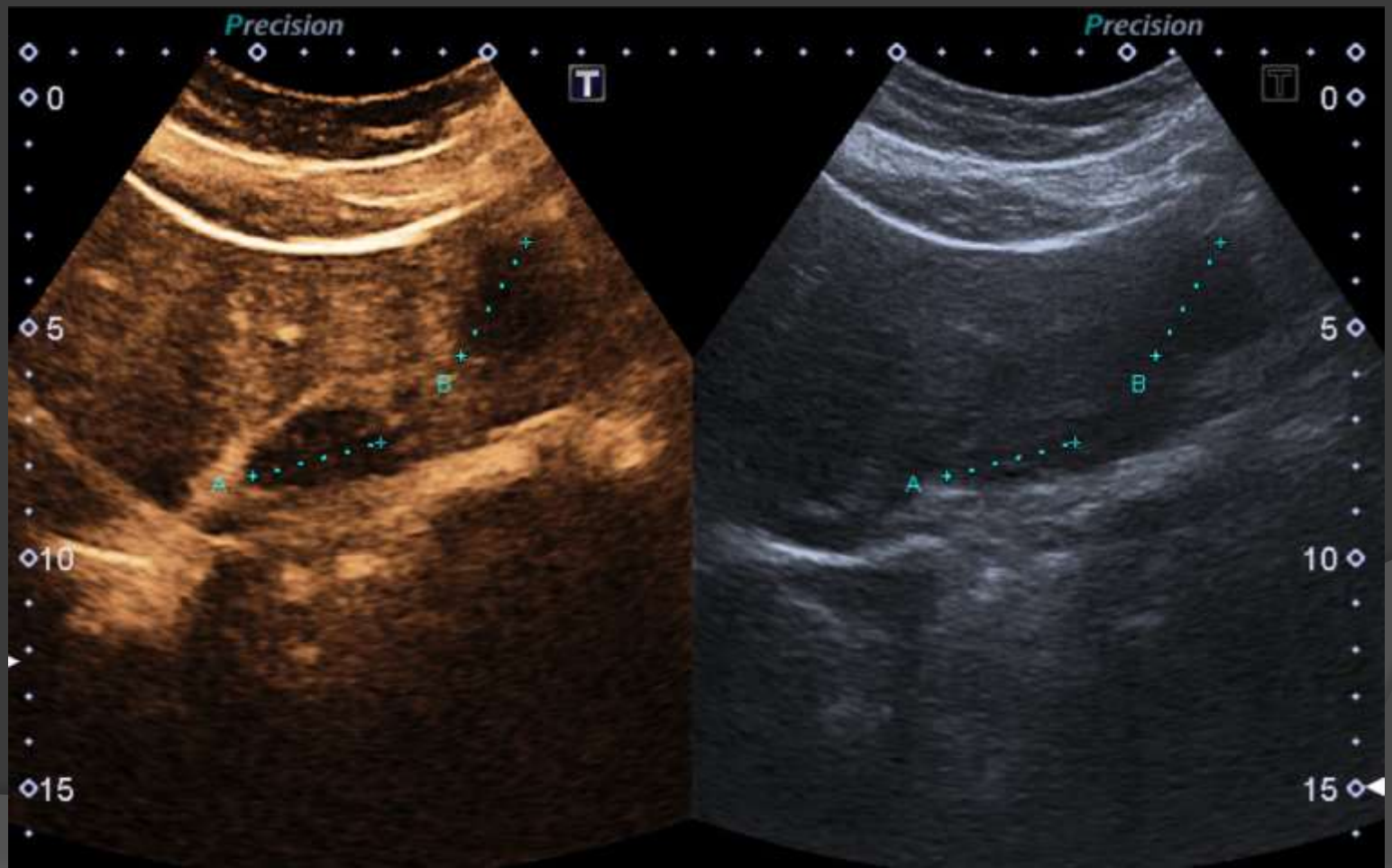

Abcesso Piogénico

Ecografia

- Evolução: lesão quística complexa (+ frequente)
- Parede definida, irregular
- Sinal Doppler periferia
- Focos gasosos

Abcesso Piogénico

TC

- Lesão hipodensa
- Irregular, bem definida
- Uni ou multilocular

- Sinais sugestivos

Abcesso Piogénico

RM

- Sinal em T1 e T2 é variável, dependente do conteúdo proteico
- Restrição à difusão

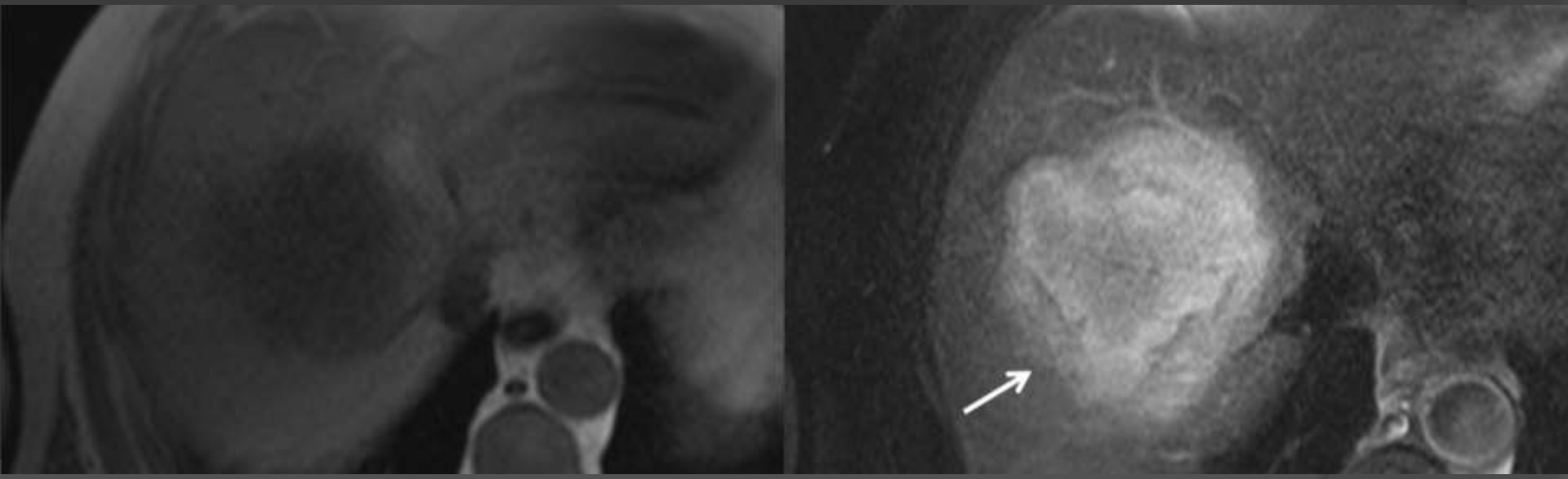

Abcesso Piogénico

Achados adicionais:

- Hepatomegália
- Elevação hemicúpula diafragmática direita
- Derrame pleural
- Consolidação ou atelectasia pulmonares basais

Abcesso Piogénico

Casos particulares:

- Infecção por *Staphylococcus*
  - Múltiplos abcessos com padrão de distribuição miliar
  - Aspecto semelhante a uma infecção fúngica

Abcesso Piogénico

Casos particulares:

- Infecção por *Klebsiella pneumoniae*
  - Presença de gás é mais frequente
  - Septal breakage sign
  - Turquoise sign
  - Hair-ball sign

Abcesso Piogénico

Tratamento

- Terapêutica médica – lesões < 3-5cm

- Drenagem percutânea guiada por imagem
  - Combinada com ABs é o tratamento de escolha (90% sucesso)
  - Mesmo lesões múltiplas ou multiloculadas
  - Drenagem + eficaz que aspiração (mas obstrução, deslocação)

- Drenagem cirúrgica

Abcesso Piogénico

Tratamento

- Drenagem percutânea guiada por imagem

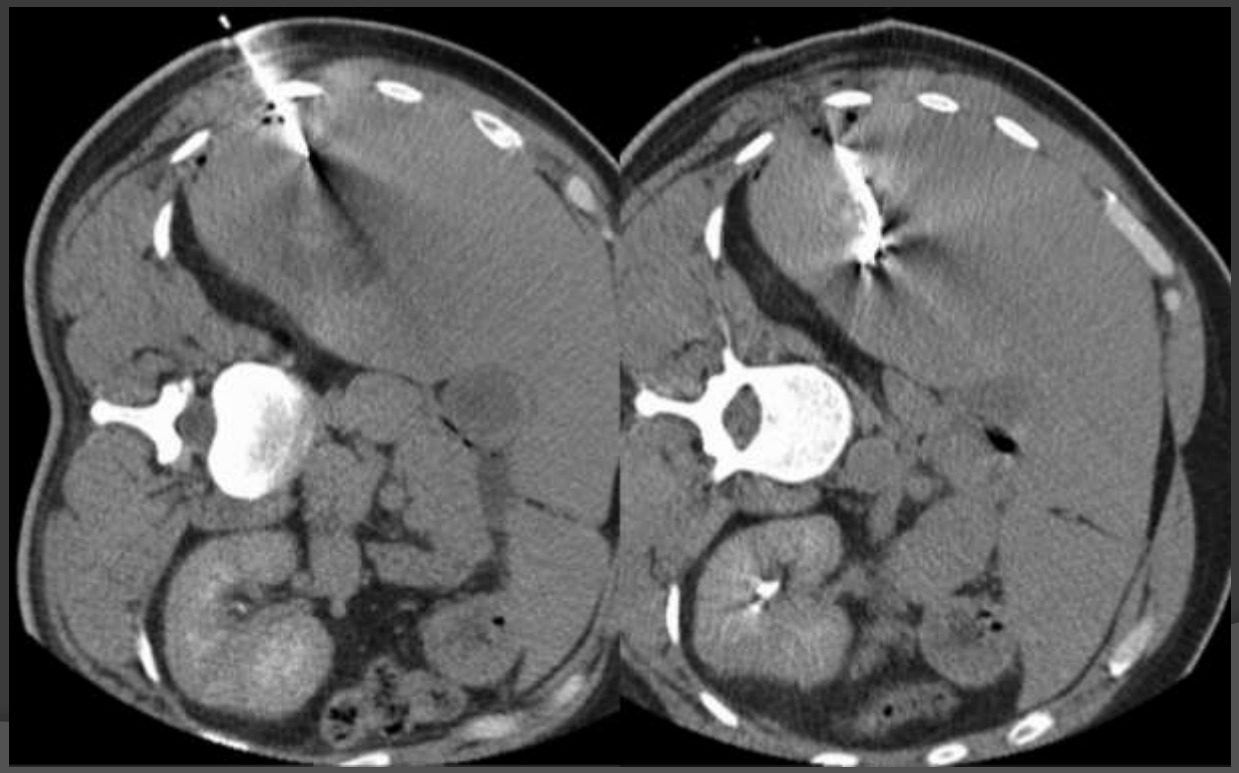

Abcesso Amebiano

Abcesso Amebiano

- Abcessos mais frequentes em países em desenvolvimento
- Manifestação extra-intestinal mais frequente amebíase

Abcesso Amebiano

Agente etiológico:

- *Entamoeba histolytica*

Achados clínico-laboratoriais:

- Geralmente pior estado geral que doentes com abcesso piogénico
- Diarreia com muco
- Estudos laboratoriais = infecção piogénica
- Serologia + > 90% casos

Abcesso Amebiano

- Lesões solitárias
- Próximas da cápsula
- Parede espessa e edema perilesional

→ Sugerem o diagnóstico

Abcesso Amebiano

Abcesso Amebiano

Achados associados

- Disrupção diafragmática (específica)
- Espessamento parietal do cego
- Derrame peri-hepático
- Derrame pleural

Abcesso Amebiano

Tratamento

- Terapêutica médica (metronidazol) altamente eficaz
- Só uma minoria necessita de drenagem (duvidoso, gravidez, insucesso, ruptura iminente)

→ Importante distinguir Abcesso piogénico

Abcesso Amebiano

Após tratamento:

- Podem persistir como lesões quísticas ou calcificadas

→ Não deve conduzir a novo tratamento se clinicamente bem

Abcesso Fúngico

Abcesso Fúngico

Agente etiológico:

- *Candida albicans* é o agente + frequente

Achados clínico-laboratoriais:

- Complicação de imunossupressão e doenças hematológicas
- Febre que não responde ABs de largo espectro
- Cultura e biópsia + < 50%

Abcesso Fúngico

- Diagnóstico baseia-se nos estudos de imagem e resposta a terapêutica
  - Múltiplos microabcessos no fígado e baço

Abcesso Fúngico

Ecografia

- Wheel-within-wheel

- Bull’s eye

Abcesso Fúngico

Ecografia

- Nódulos uniformemente hipoecogénicos

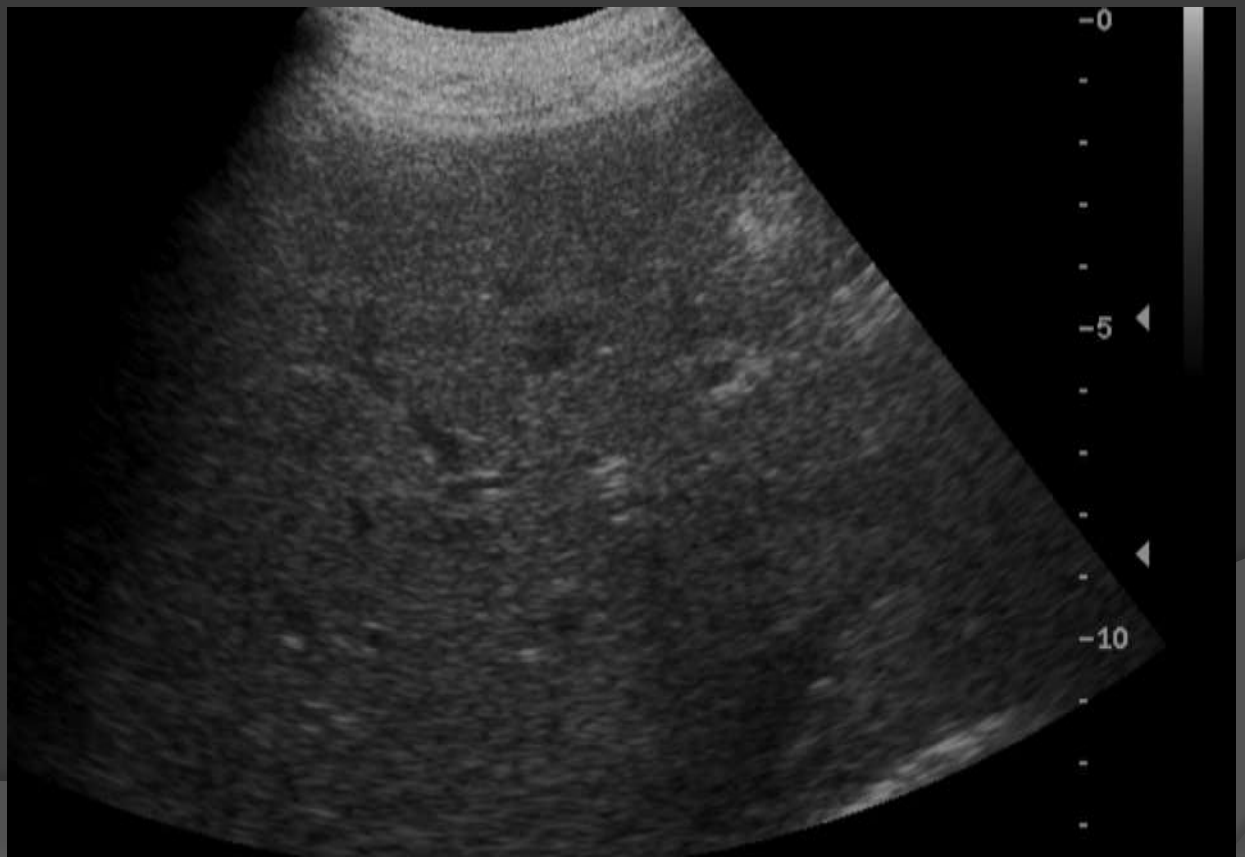

Abcesso Fúngico

Tratamento

- Terapêutica médica com anti-fúngicos (fluconazol, anfotericina B)

- Após tratamento:
  - Redução do nº e dimensões lesões
  - Podem persistir focos lesionais (cicatrização, calcificação)

Infecções Parasitárias

Hidatidose

Hidatidose

- Endémica no Mediterrâneo
- Ingestão de alimentos contaminados
- Contacto com cães
- Fígado é afectado em 55-75% casos

Hidatidose

- Composto por três camadas
  - Periquisto
  - Ectoquisto
  - Endoquisto ou camada germinativa
- Aparecimento hidátides filhas → maturação
- Calcificação → inactivo

Hidatidose

Agente etiológico:

- *Echinococcus granulosus*

Achados clínico-laboratoriais:

- Geralmente assintomáticos (< 5cm)
- Expansão → dor
- Ruptura → anafilaxia, disseminação
- Eosinofilia, testes serológicos têm sensibilidade e especificidade variáveis

Hidatidose

- Classificação de Gharbi, baseada US

Tipo 1	Quisto de parede definida
Tipo 2	Sinal nenúfar (water lilly) – destacamento camada germinativa
Tipo 3	Hidátides filhas
Tipo 4	Lesão pseudo-sólida (areia hidática, hidátides comprimidas, calcificações)
Tipo 5	Extensamente calcificada, inactiva

- Tipos 2 e 3 são patognomónicos

Hidatidose

- Tipo 1 de Gharbi

Hidatidose

- Tipo 2 de Gharbi

Hidatidose

- Tipo 3 de Gharbi

Hidatidose

- Tipo 4 de Gharbi

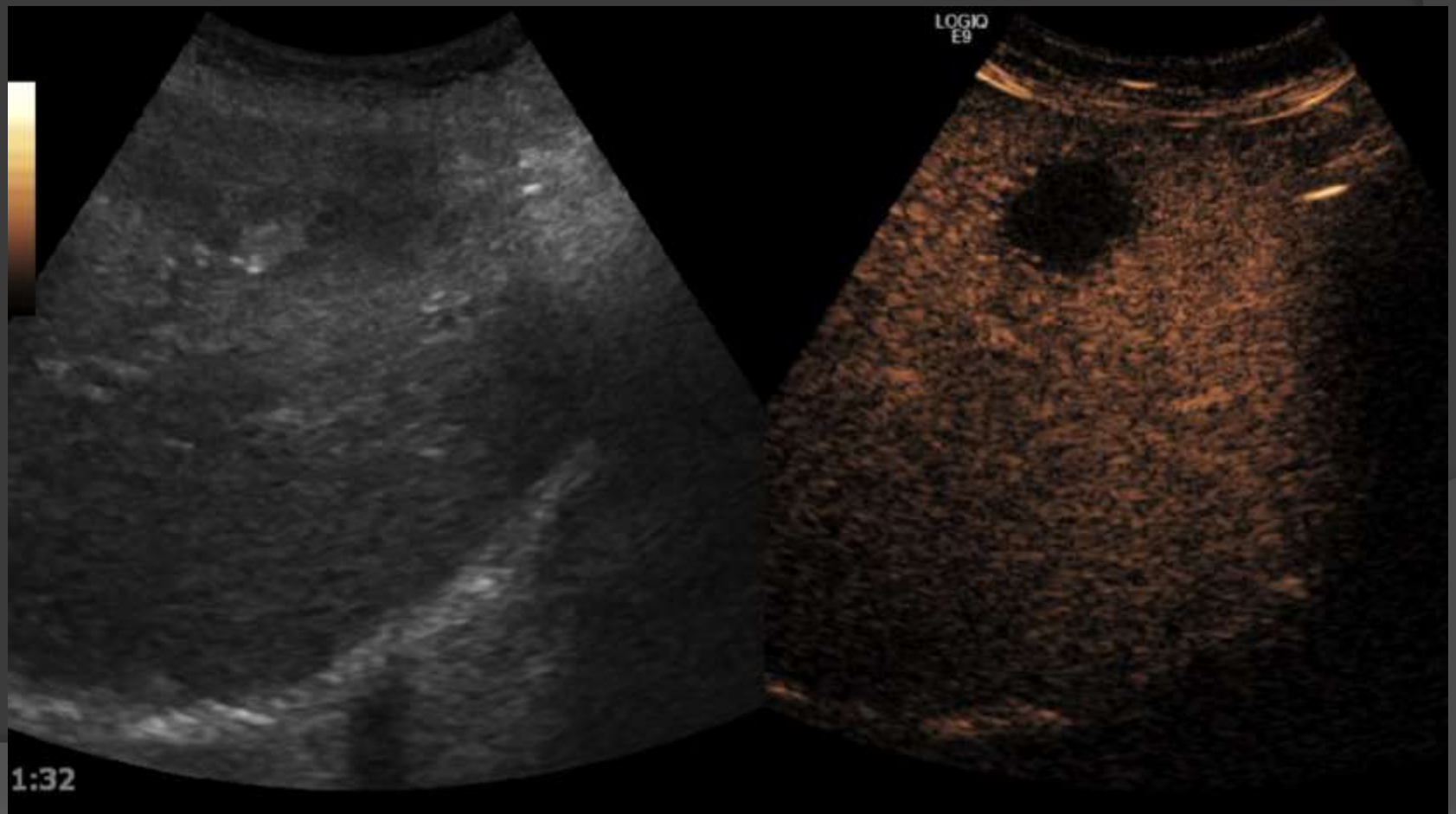

Hidatidose

- Tipo 5 de Gharbi

Hidatidose

Ecografia

- Sinal do floco de neve – protoescólices e areia hidática flutuante

Hidatidose

TC

- 50% calcificações parietais

Hidatidose

TC

- 75% hidátides filhas (+ hipodensas que o restante quisto)

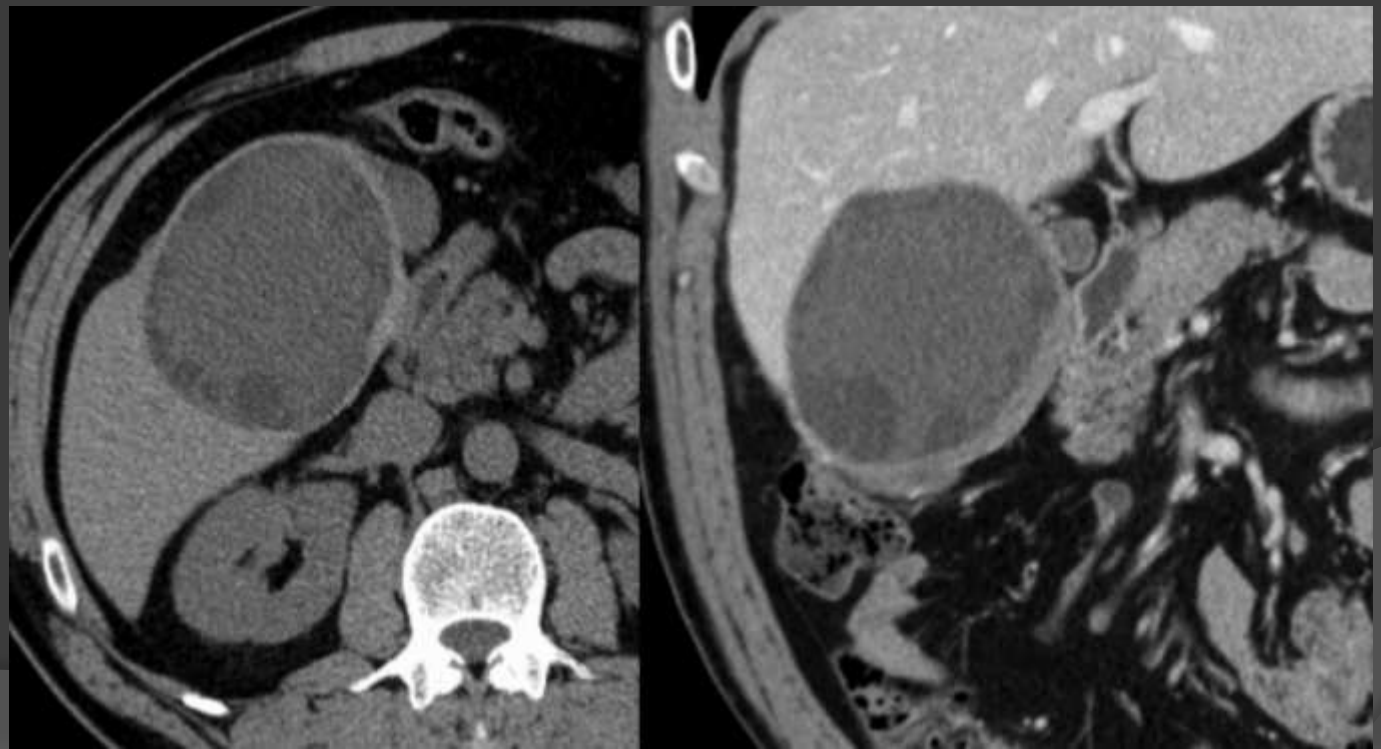

Hidatidose

RM

- Demonstra melhor periquisto, matriz e hidátides filhas

- Periquisto – halo hipo T1 e T2
- Matriz (areia hidática) – hipo T1, hiper T2
- Hidátides filhas – hipo T2 relativamente matriz

Hidatidose

Tratamento

- Drenagem com instilação de agente escolicida
- Pré-tratamento com albendazol

Equinococose Alveolar

Equinococose Alveolar

- Endémica na Europa Central e do Norte, Ásia e América do Norte
- Contacto directo com raposas
- Ingestão de alimentos contaminados

Agente etiológico:

- *Echinococcus multilocularis*

- Menos frequente mas mais invasiva que Hidatidose

Equinococose Alveolar

- Quistos multiloculares dispersos pelo fígado

- Ecografia: Hailstorm pattern (múltiplos nódulos ecogénicos de margens indistintas e irregulares)

Equinococose Alveolar

- Quistos multiloculares dispersos pelo fígado

- TC: Múltiplas lesões hipodensas irregulares e indefinidas

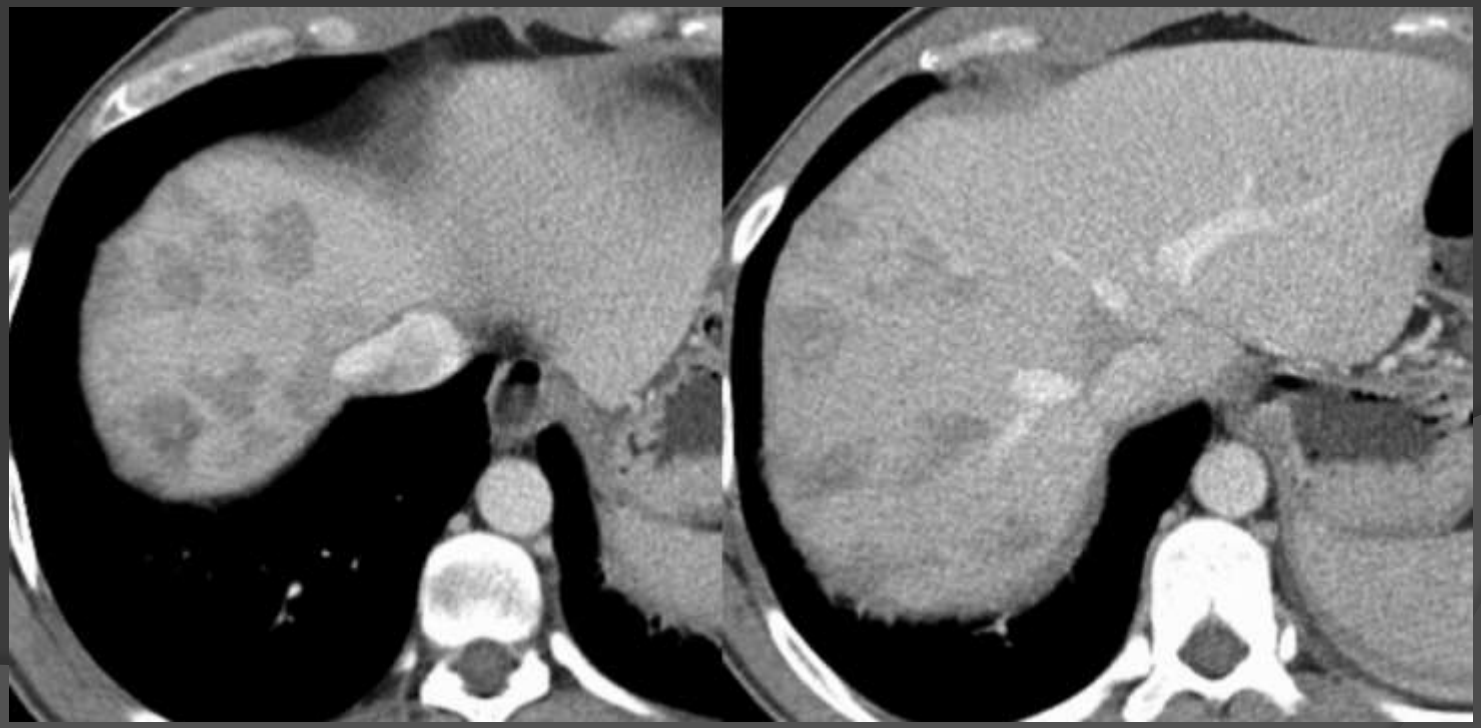

Equinococose Alveolar

Tratamento

- Ressecção hepática
- Transplante

Fasciolíase

Fasciolíase

- Endémica ou viajantes Mediterrâneo, América Central e do Sul, Sudeste asiático
- Ingestão de água ou plantas aquáticas contaminadas
- Parasitas: intestino → cavidade peritoneal → fígado

Agente etiológico:

- *Fasciola hepatica*

Fasciolíase

Achados clínico-laboratoriais:

- Fase hepática (1-3 M pós ingestão)
  - Cápsula ➔ parênquima hepático ➔ vias biliares
  - Dor QSD, febre, urticária, hepatomegália, eosinofilia
- Fase biliar
  - Dor intermitente QSD, colangite, colestase
- Testes serológicos e parasitológicos ➔ confirmação

Fasciolíase

Achados imagiológicos

- Múltiplas lesões nodulares e lineares ramificadas
  - Hipoecogénicas, hipodensas, hipoT1, hiperT2

- Predomínio subcapsular

Fasciolíase

Achados imagiológicos

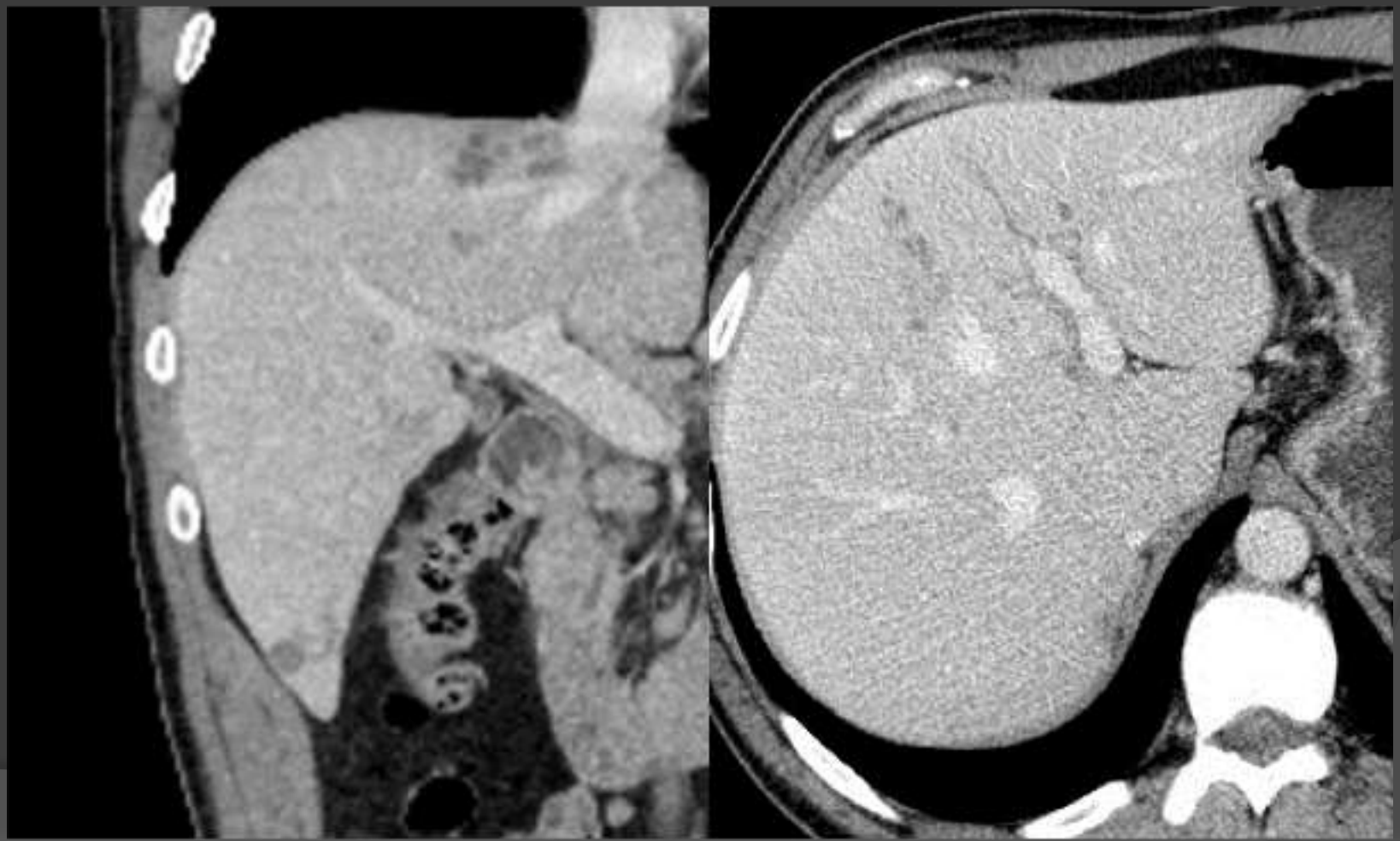

Fasciolíase

Achados adicionais:

- Adenopatias peri-hepáticas

- Fase hepática:
  - Hematoma subcapsular
  - Áreas de enfarte

- Fase biliar:
  - Dilatação e espessamento parietal das vias biliares
  - Parasita nas vias biliares

Fasciolíase

Tratamento

- Terapêutica médica: triclabendazol

Shistossomíase

- Regiões tropicais e sub-tropicais (viajantes)
- Superfície cutânea ➔ veia mesentérica
- Ovos: embolizam para o sistema portal
  - ➔ fibrose peri-portal
  - ➔ hipertensão portal
- Aumenta o risco de HCC e neo bexiga

Shistossomíase

Ecografia

- Bandas fibrosas hiperecogénicas ao longo dos ramos portais
  - *S. mansoni*: ovos maiores, vasos + centrais
  - *S. japonicum*: ovos + pequenos, periferia
  - Aspecto “escama de peixe”

Shistossomíase

TC

S. mansoni

- Bandas fibrosas hipodensas ao longo dos ramos portais, marcado realce

S. japonicum

- Calcificações ao longo ramos portais, periferia
- Aspecto “turtle-back”

Infecções Víricas

Hepatite Vírica

Hepatite Vírica

Agentes etiológicos:

- Aguda: HAV, HBV, HCV, co-infec.D, HEV, herpes, adenovirus
- Crónica (6M): HBV, HCV, co-infec.D

Achados clínico-laboratoriais:

- Aguda: assintomática → fulminante
- Crónica: subclínica → rapidamente progressiva, complicações
- Serologia

Hepatite Vírica

Exames de Imagem – Hepatite Aguda

- Normal
- Inespecíficos
  - Hepatomegália
  - US: ↓ ecogenicidade parênquima → starry night
  - TC: realce heterogéneo, áreas hipodensas
  - RM: áreas hipoT1 e hiperT2, edema peri-portal (hiper T2)

➢ Importantes para excluir outras hipóteses

Hepatite Vírica

Exames de Imagem – Hepatite Crónica

- Normal
- US

  Heterogeneidade e hiperreflectividade parênquima → semelhante infiltração esteatósica
- Sinais de hepatopatia crónica

Hepatite Vírica

Achados adicionais

- Espessamento difuso parede vesicular

- Adenopatias no hilo hepático

Hepatite Vírica

Tratamento

- Terapêutica de suporte
- Agentes anti-virais

Infecção por HIV

Predispõe a infecções oportunistas

- *Mycobacterium avium*
- Citomegalovirus
  - Adenopatias, hepatomegália, múltiplas lesões hipodensas
- *Pneumocystis*
  - Lesões hipodensas e calcificações fígado, baço, rins

Outras Infecções

Tuberculose

Tuberculose

- Infecção frequente a nível mundial
- Doentes transplantados

- Diferentes tipos de envolvimento hepático
  - Diferentes classificações (Reed)

- Inespecífico ➔ biópsia para diagnóstico

Tuberculose

1. Forma Miliar Generalizada

- Mais comum
- Envolvimento hepático geralmente não é detectável pelos exames imagem

Tuberculose

1. Forma Miliar Generalizada

- Ocasionalmente:
  - Hepatomegália
  - Pequenos focos lesionais (hipodensos –TC)

Tuberculose

Formas Hepáticas Localizadas

Lesões hipoecogénicas, hipodensas, hipo T1, hipo/iso/hiper T2

2. Nodular disseminada (miliar 1ária fígado)

Tuberculose

Formas Hepáticas Localizadas

Lesões hipoecogénicas, hipodensas, hipo T1, hipo/iso/hiper T2

3. Abcesso tuberculoso ou tuberculoma

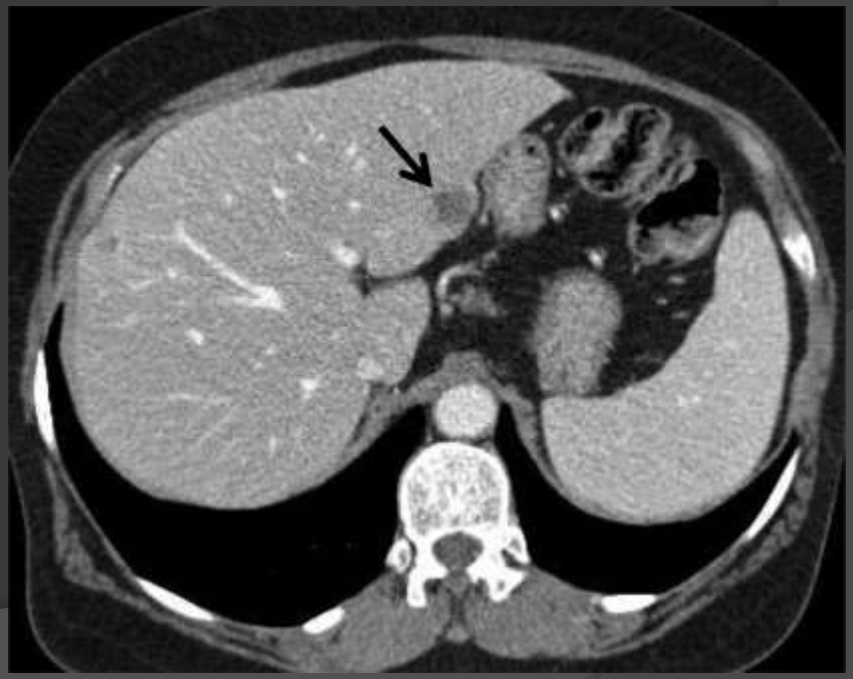

Tuberculose

Tratamento

- Agentes anti-tuberculosos

- Após resolução
  - ➔ Lesões calcificam

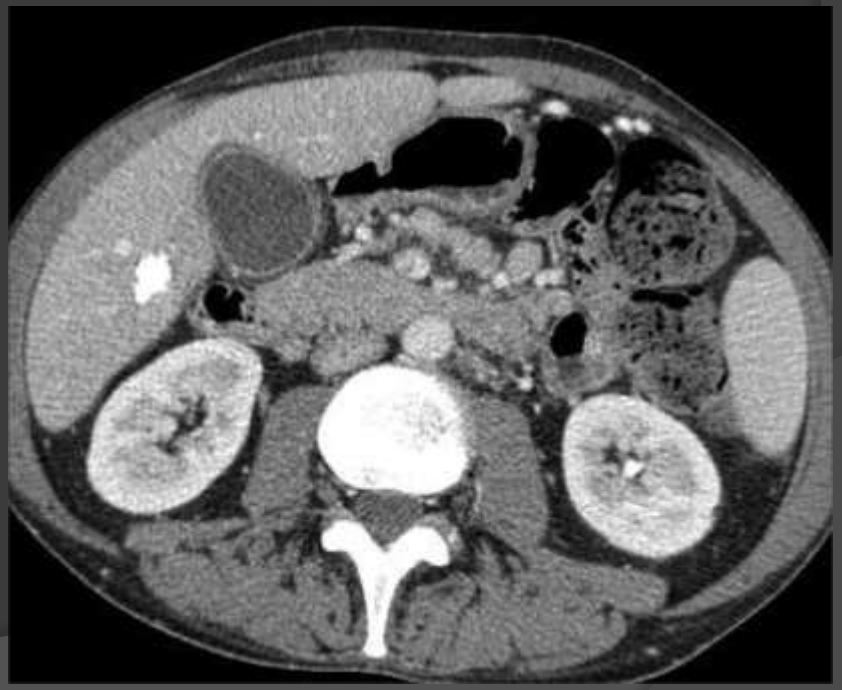

Doença da Arranhadela do Gato

- Causada por Bartonella hanselae
- Adenopatia dolorosa proximal à inoculação
- Granuloma hepático em 5-10%
- US: lesão hipoecogénica
- TC: lesão hipodensa
- Geralmente autolimitada

Doença da Arranhadela do Gato

Imunodeprimidos:

- Angiomatose bacilar ➔ peliose hepática

Conclusões

- Radiologista tem um papel fundamental nas infecções hepáticas
  - Diagnóstico
  - Seguimento
  - Tratamento
- Achados geralmente muito sugestivos no contexto clínico adequado
- Aspectos mais característicos

Bibliografia

- Benedetti NJ, Desser TS, Jeffrey RB. Imaging of hepatic infections. Ultrasound Q. 2008;24:267-78.
- Bonder A, Afdhal N. Evaluation of liver lesions. Clin Liver Dis. 2012;16:271-83.
- Bricault I. Infections of the right hypochondrium. Diagn Interv Imaging. 2012;93:453-65.
- Chan JH, Tsui EY, Luk SH, Fung AS, Yuen MK, Szeto ML et al. Diffusion-weighted MR imaging of the liver: distinguishing hepatic abscess from cystic or necrotic tumor. Abdom Imaging. 2001;26:161-5
- Koç Z, Ulusan S, Tokmak N. Hepatobiliary fascioliasis: imaging characteristics with a new finding. Diagn Interv Radiol. 2009;15:247-51.
- Mortelé KJ, Ros PR. Cystic focal liver lesions in the adult: differential CT and MR imaging features. Radiographics. 2001;21:895-910.
- Mortelé KJ, Segatto E, Ros PR. The infected liver: radiologic-pathologic correlation. Radiographics. 2004;24937-55
- Wu Z, Wang WL, Zhu Y, Cheng JW, Dong J, Li MX et al. Diagnosis and treatment of hepatic tuberculosis: report of five cases and review of literature. Int J Clin Exp Med. 2013;6:845-50